

Makalah Nomor: KNSI-142

EKSTRAKSI DAN PERHITUNGAN LUAS NODUL CITRA CT SCAN KANKER PARU

¹ Rodiah, ² Sarifuddin Madenda

¹Fakultas Teknologi Industri Universitas Gunadarma, Jl. Margonda Raya No.100 Pondok Cina Depok

²STMIK Jakarta STI&K, Jl. BRI Radio Dalam, Jakarta Selatan

rodiah@staff.gunadarma.ac.id, sarif_madenda@yahoo.com

Abstrak

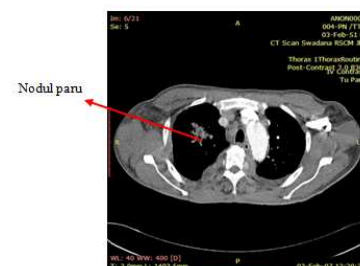
Citra CT scan merupakan salah satu hasil pencitraan yang direkam dalam bentuk irisan dengan jumlah mencapai ratusan irisan. Secara visual, seorang dokter ahli melakukan analisis dengan melihat irisan per irisan untuk memastikan ada tidaknya nodul dalam paru. Penulisan ini akan mengembangkan algoritma yang secara otomatis dapat mengekstraksi, menghitung luas nodul kanker pada setiap irisan citra paru. Deteksi dan ekstraksi nodul dilakukan berdasarkan pendekatan bentuk geometri objek dan nilai intensitas nodul. Bentuk geometri nodul umumnya berbentuk lingkaran bulat atau sedikit melonjong (elips) dengan tepian halus atau bergerigi tidak beraturan. Dari sisi intensitas, nodul memiliki perbedaan dengan intensitas paru dan intensitas objek lain dalam paru. Luas area paru dapat dihitung berdasarkan pada jumlah piksel pembentuk area nodul tersebut dikalikan dengan ukuran riil per piksel saat sampling dan perekaman oleh CT scan. Hasil pengujian algoritma yang telah dikembangkan terhadap sejumlah irisan citra CT scan paru menunjukkan bahwa pendekatan yang dilakukan mampu mengekstraksi nodul pada paru, menghitung luas nodul per irisan. Hasil yang diperoleh dari algoritma yang dikembangkan diharapkan dapat membantu memberikan informasi yang akurat bagi para dokter ada tidaknya nodul kanker serta menghitung luas nodul per irisan secara otomatis.

Kata kunci : *CT Scan, Ekstraksi, Luas Area, Nodul Kanker*

6. Pendahuluan

Citra medis dalam bidang kedokteran membutuhkan suatu analisis dengan tingkat akurasi yang tinggi, khususnya dalam melakukan diagnosis penyakit tertentu seperti kanker. CT scan merupakan teknologi pencitraan yang dapat melakukan akuisisi citra paru dan memberikan gambaran tentang objek-objek yang muncul dalam paru. Hasil pencitraan dengan CT scan yang sangat rinci, terkadang mengakibatkan dokter berpotensi melakukan kesalahan mengenali objek pada citra irisan CT scan paru. Secara visual, dokter terkadang tidak mendapatkan kelainan pada pemeriksaan fisis penderita kanker paru stadium awal. Hal tersebut disebabkan tumor masih dengan volume kecil, tumor belum menyebar sehingga tidak menimbulkan gangguan di tempat lain, lokasi tumor yang sulit terdeteksi dengan alat pencitraan dan karakteristik yang serupa dalam hal kepadatan, bentuk dan ukuran

objek-objek di dalam citra paru. Seorang dokter ahli dapat mengenali adanya ketidaknormalan paru dengan memperhatikan karakteristik yang terlihat pada citra tersebut seperti : bentuk nodul, volume nodul, letak, destruksi tulang, *efusi pleura* dan *metastasis* [1]. Gambar 1 adalah salah satu contoh citra CT scan paru abnormal dengan kasus nodul pada paru kanan.



Gambar 1. CT scan Paru Abnormal [5]

Nodul paru merupakan pertumbuhan bulat yang muncul di paru, yang biasanya memiliki

diameter lebih kecil dari 3 atau 4 cm (tidak lebih besar dari 6 cm). Nodul paru dapat diidentifikasi sebagai kanker atau dapat disebabkan oleh penyakit serius lainnya. Nodul pada paru bersifat *asimtomatik* dan dikenali pada pemeriksaan sinar X. Nodul kanker biasanya diidentifikasi oleh pertumbuhan pesat yang cepat menjadi massa. Sekitar 40 persen dari kasus nodul paru berubah menjadi kanker, sehingga nodul paru kebanyakan diperlakukan sebagai kanker sampai dapat dibuktikan sebaliknya. Sebuah nodul paru kanker yang biasanya dapat ganda dalam ukuran secepat setiap 25 hari. Angka terbesar terjadi nodul paru kasus diklasifikasikan sebagai jinak yang berarti memiliki pertumbuhan yang sangat sedikit. Nodul paru biasanya didiagnosis melalui pemeriksaan fisik, rontgen dada dan CT scan [2].

Seringkali kasus kanker paru diawali dengan penampakan nodul kecil yang sulit terdeteksi baik secara klinis maupun dengan pemeriksaan dan analisis pencitraan. Beberapa penelitian yang telah dikembangkan belum dapat memberikan solusi yang optimal dan akurat terhadap penentuan bentuk dan volume nodul sebagai salah satu prediktor kanker pada paru[4]. Permasalahan yang masih dihadapi pada beberapa rumah sakit yang menangani kanker paru dengan pencitraan CT scan antara lain : identifikasi bentuk nodul pada area citra paru belum dapat dilakukan dengan tepat terutama pada beberapa nodul yang menempel *hilus*, *mediastinum* dan nodul yang berada di *juxta-pleura* dan perhitungan luas nodul/irisian masih dilakukan secara manual pada setiap irisan citra paru sesuai dengan bentuk nodul pada potongan irisan citra. Penelitian ini mengusulkan algoritma yang dapat mengekstraksi secara otomatis nodul kanker paru pada setiap irisan citra CT scan. Algoritma Ekstraksi dikembangkan dengan mengambil karakteristik dari nodul yang terdeteksi untuk melakukan ekstraksi dengan tepat. Hasil yang diperoleh dapat memberikan informasi bentuk nodul dan luas nodul citra paru, sehingga dapat membantu tim medis dalam melakukan penanganan dengan tepat bagi para pasien pengidap kanker paru.

7. Metode Penelitian

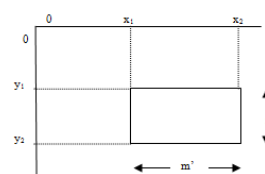
Data yang digunakan dalam penelitian ini adalah citra CT scan yang mempunyai kasus kanker paru. Data citra CT scan diambil dari Departemen Radiologi RS Cipto Mangunkusumo (RSCM). Untuk kebutuhan akan proses selanjutnya, maka citra dengan format *Digital Imaging and Communications in Medicine (DICOM)* dikonversi menjadi format bitmap yang tidak terkompresi menggunakan RadiAnt DICOM Viewer (64-bit), dengan ukuran citra tetap 512 x 512 piksel. Untuk mempercepat proses analisis citra paru, maka perlu dilakukan terlebih dulu pemotongan bagian area citra yang ingin diproses. Area yang dimaksud adalah bagian badan yang melingkup semua bagian

paru. Untuk melakukan hal ini maka perlu dilihat karakteristik mana yang mungkin digunakan untuk melakukan pemotongan citra secara otomatis. Pada citra paru terlihat adanya tulang pada bagian badan yang terekam berada melingkupi objek paru. Tulang-tulang ini memiliki intensitas yang jauh lebih cerah dari objek lain di luar area paru. Karakteristik ini dapat digunakan untuk memotong area citra secara otomatis. Algoritma dikembangkan untuk mencari titik-titik potong (x_1, y_1) , (x_2, y_1) , (x_1, y_2) dan (x_2, y_2) :

1. Baca setiap piksel baris per baris dari baris awal hingga bertemu tulang berwarna cerah, tentukan posisi tersebut sebagai titik y_1 .
2. Baca setiap piksel baris per baris dari baris bawah ke atas hingga bertemu tulang berwarna cerah, tentukan posisi tersebut sebagai titik y_2 .
3. Baca setiap piksel kolom per kolom dari kiri hingga bertemu tulang berwarna cerah, tentukan posisi tersebut sebagai titik x_1 .
4. Baca setiap piksel kolom per kolom dari kanan hingga bertemu tulang berwarna cerah, tentukan posisi tersebut sebagai titik x_2 .
5. Hasil algoritma ini akan menemukan 4 buah titik potong (x_1, y_1) , (x_2, y_1) , (x_1, y_2) dan (x_2, y_2) yang selanjutnya digunakan untuk proses *cropping* citra. Dengan demikian didapatkan ukuran baru citra pada persamaan 1 dan persamaan 2. Gambar 2 merupakan koordinat untuk proses *cropping* citra paru.

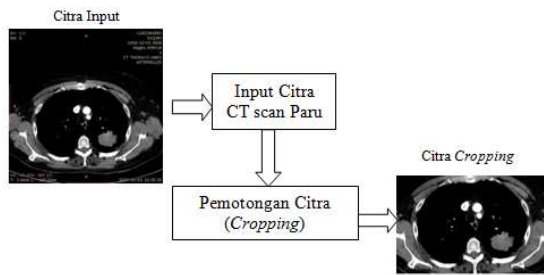
$$m' = x_2 - x_1 \quad (1)$$

$$n' = y_2 - y_1 \quad (2)$$



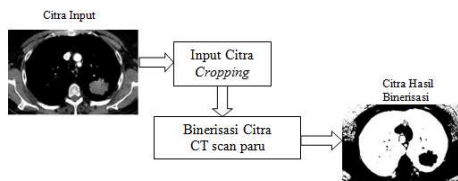
Gambar 2. Koordinat untuk Proses *Cropping* Citra Paru

Proses umum algoritma *cropping* tersebut diperlihatkan oleh gambar 3. dimana input adalah citra asli CT scan paru dan keluarannya adalah citra hasil *cropping*. Terlihat pada citra hasil *cropping* ini bahwa semua area paru masuk dalam citra tersebut.



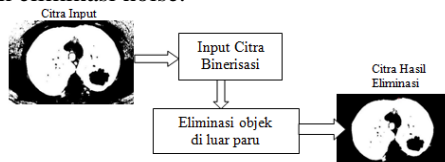
Gambar 3. Bagan Umum Proses Cropping Citra Paru

Proses selanjutnya setelah dilakukan pemotongan (*cropping*) terhadap citra CT scan paru adalah bagaimana mengetahui adanya nodul yang diindikasikan kanker dalam paru. Pada citra paru gambar 3 terlihat bahwa paru memiliki intensitas sangat rendah atau berwarna hitam, sedangkan objek-objek yang berada dalam paru memiliki intensitas yang lebih tinggi dari paru. Hal ini menunjukkan bahwa operasi binerisasi citra dapat diterapkan. Bagan umum binerisasi dari citra paru dapat dilihat pada gambar 4 dimana input adalah citra asli yang sudah dilakukan *dicropping* paru dan citra keluarannya adalah citra hasil proses binerisasi.



Gambar 4. Bagan Umum Proses Binerisasi Citra Paru

Pada citra gambar 4 terlihat pada citra hasil binerisasi ini terdapat informasi lain di luar citra paru. Adanya beberapa piksel berwarna putih yang tersebar di luar area paru. Piksel-piksel ini tidak dibutuhkan dan dapat dianggap sebagai *noise* sehingga harus dihilangkan. Untuk menghilangkannya dapat digunakan fungsi *bwareaopen* [3]. Gambar 5 menunjukkan proses umum eliminasi noise.



Gambar 5. Bagan Umum Eliminasi Noise Citra Paru

2.1. Algoritma Ekstraksi berdasarkan Pendekatan bentuk Geometri dan Intensitas Objek

Proses ekstraksi nodul melalui pendekatan bentuk geometri dan intensitas dilakukan menggunakan citra input dari hasil gambar 5.

Algoritma yang dikembangkan untuk mengekstraksi area nodul dalam paru diuraikan sebagai berikut:

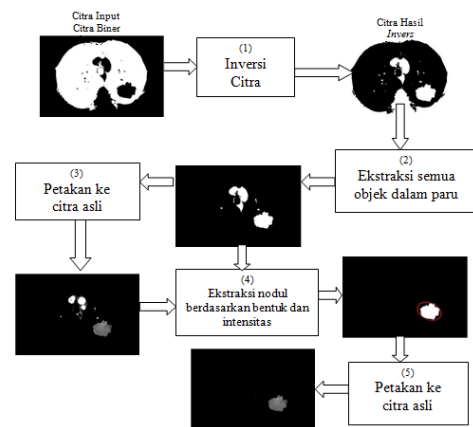
1. Ekstraksi area nodul orde pertama dilakukan secara matematis, dengan membaca sejumlah irisan citra paru satu per satu dari sekelompok citra input berukuran 512 x 512 piksel pada persamaan 3 :

$$NB = NI - NA + 1 \quad (3)$$

Dimana :
 NA = file citra irisan pertama
 NI = file citra irisan terakhir
 NB = jumlah irisan

Citra input yang digunakan untuk pemrosesan adalah citra hasil binerisasi yang sudah di eliminasi noisenya. Kemudian melakukan invers terhadap citra input dimana nilai piksel 0 pada citra awal akan berubah menjadi putih dengan nilai piksel 1.

2. Ekstraksi/ pisahkan objek-objek berwarna putih dalam paru dan hitung luas area masing-masing berdasarkan jumlah piksel pembentuknya. Kemudian petakan ke citra aslinya
3. Tentukan bentuk objek dan bedakan antara objek nodul dengan objek yang bukan nodul. Ekstraksi nodul dalam citra paru berdasarkan bentuknya dan intensitasnya. Kemudian petakan ke citra aslinya
4. Hitung luas nodul yang sesuai dengan ukuran aslinya.



Gambar 6. Bagan Proses Ekstraksi Nodul Berdasarkan Bentuk Dan Intensitas

Ekstraksi area nodul citra paru didasarkan pada bentuk pengukuran dengan menggunakan pendekatan geometri objek yang digunakan meliputi : Nilai Area (*Area Value*), *BoundingBox* yang merupakan persegi panjang terkecil yang mengandung *region Q* sebagai jumlah dimensi gambar dengan parameter sudut dan lebar dalam citra paru dan rasio dimana nodul direpresentasikan sebagai objek dengan bentuk lingkaran, dengan bentuk simetris yang dapat diketahui luas dan keliling dari sebuah lingkaran [6] melalui persamaan

$$A = \pi \cdot r^2 \quad (4)$$

$$P = 2\pi \cdot r = \pi D \quad (5)$$

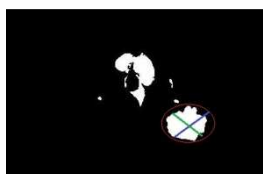
Luas dan nilai perimeter sebagai properti lingkaran ini dapat dilakukan pada region-region citra nodul yang terekstraksi sebagai bentuk dasar dari ukuran

kebundaran. Rasio $\frac{P^2}{A}$ untuk sebuah lingkaran

adalah 4π yang merupakan nilai minimum untuk setiap region sehingga didapatkan rumus ukuran kebundaran suatu objek pada persamaan 6.

$$R = \frac{P^2}{4\pi A} \quad (6)$$

Gambar 3.14 merupakan ciri dari objek nodul yang direpresentasikan berbentuk bulat berdasarkan perbandingan antara panjang sumbu *major* (*major axis length*) dan panjang sumbu *minor* (*minor axis length*).



Gambar 7. Objek Dalam Paru
(a) Garis Hijau : *Minor Axis Length*. (b) Garis Biru *Major Axis Length*

Major axis length dan *minor axis length* masing-masing objek dihitung dengan mendefinisikan *properties* dari *region* tersebut dengan fungsi : `regionprops('Area','PikselIdxList','MajorAxisLength','MinorAxisLength')`. Objek dalam citra paru yang memiliki bentuk bulat akan memiliki rasio 1, dimana panjang sumbu *major* sebanding dengan panjang sumbu *minor*. Rasio yang mendekati 1 pada objek yang terdeteksi dan memiliki intensitas sama atau mendekati intensitas nodul akan diekstraksi atau dipertahankan. Untuk objek-objek yang tidak memiliki karakteristik yang sama dengan nodul, maka objek tersebut dihapus.

Setelah nodul diekstraksi dan jumlah piksel pembentuk nodul tersebut, maka luas nodul dalam setiap irisan citra paru dapat dihitung secara otomatis dengan menggunakan persamaan 7:

$$\text{Luas Nodul per Irisan} = \text{Area Value} * (X_{\text{thickness}} * Y_{\text{thickness}}) \quad (7)$$

Area Value adalah jumlah piksel pembentuk area nodul, $X_{\text{thickness}}$ dan $Y_{\text{thickness}}$ masing-masing adalah jarak antara dua sampel akuisisi data arah *X* dan arah *Y*. Nilai dari $X_{\text{thickness}}$ adalah $Y_{\text{thickness}}$ selalu disertakan dalam file citra CT scan, sehingga nilai-nilai tersebut dapat langsung diperoleh secara otomatis saat membaca file citra tersebut.

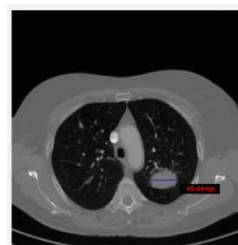8. Hasil dan Pembahasan

3.1. Cara Dokter Spesialis Menentukan Luas dan Volume Nodul

Teknologi CT scan saat ini yang digunakan di sejumlah rumah sakit di Indonesia termasuk RSCM sudah cukup canggih, namun dalam menghitung luas dan volume nodul masih tetap dilakukan secara semi otomatis. Dari ratusan citra irisan yang dihasilkan oleh CT scan, dokter harus melihat dengan mata citra tersebut satu per satu dan menentukan irisan mana yang mengandung nodul terbesar, misalkan seperti citra yang ditunjukkan oleh irisan pada gambar 8. Pada irisan citra tersebut dokter akan menarik garis diameter terpanjang dari nodul tersebut secara manual. Diameter dan irisan inilah yang kemudian digunakan sebagai acuan oleh perangkat lunak CT scan untuk melakukan perhitungan luas nodul pada setiap irisan dan volume nodul dari semua irisan yang memiliki nodul. Proses ini disebut semi otomatis dan membutuhkan waktu yang cukup lama untuk menentukan volume nodul. Pada citra irisan paru gambar 8, jika diambil sebagai irisan nodul acuan maka garis biru pada nodul menunjukkan hasil tarikan garis oleh dokter dan secara otomatis akan menampilkan nilai diameter terpanjang lingkaran nodul. Berdasarkan nilai inilah kemudian digunakan untuk menghitung luas nodul sebagai berikut :

$$\text{diameter } d = 40,44 \text{ mm, jari-jari } = r = d/2 = 40,44/2 = 20,22$$

$$\text{Luas} = \pi r^2 = 3,14 \times (20,22 \text{ mm})^2 = 1283,784 \text{ mm}^2$$

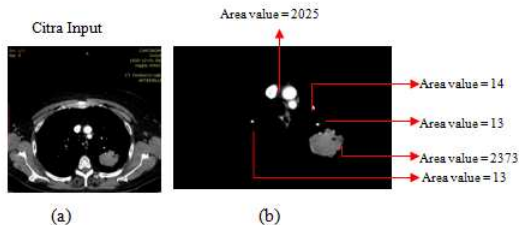


Gambar 8. Nodul Citra Paru Dengan Diameter Hasil pengukuran semi otomatis ini jelas dapat memiliki kesalahan penghitungan luas dan volume. Seharusnya luas nodul pada setiap citra irisan CT scan dan volume nodul pada seluruh irisan lebih kecil dari hasil pengukuran di atas. Hal ini dapat menjadikan kesalahan dari ukuran sebenarnya. Kesalahan ini dapat terlihat bila dibandingkan dengan penghitungan jumlah piksel pembentuk luas nodul yang diekstraksi secara otomatis.

3.2. Hasil Ekstraksi Objek Dan Perhitungan Jumlah Piksel Dalam Area

Gambar 9(a) merupakan contoh dari salah satu irisan citra paru, sedangkan gambar 9(b) merupakan hasil ekstraksi objek-objek yang ada dalam paru. Disini tampak masing-masing objek yang terekstraksi beserta bentuk dan intensitasnya.

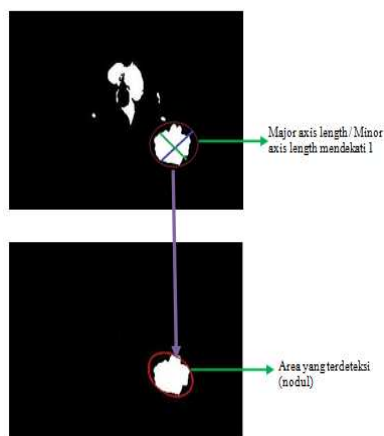
Hasil perhitungan luas area (jumlah piksel yang membentuk area) diberikan oleh vektor berikut :
 [2373 13 13 2025 14 19]
 Nilai-nilai tersebut menunjukkan bahwa ada 2373 piksel pembentuk area objek pertama, 13 piksel untuk area objek kedua dan demikian seterusnya.



Gambar 9. Nilai Area (*Area Value*) (a). Citra Asli. (b) Objek Yang Terdeteksi Dari Citra Asli Dengan Nilai Areanya Masing-Masing

3.3. Penentuan Bentuk Geometri Objek

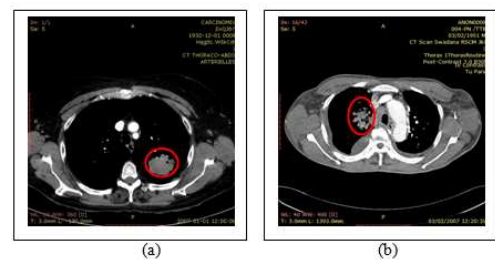
Pada umumnya bentuk geometri global dari irisan nodul kanker paru 2D adalah berupa bentuk bulat atau sedikit elips dan memiliki intensitas agak gelap jika dibandingkan dengan intensitas pembuluh darah atau intensitas jantung yang berdampingan dengan paru. Dengan demikian, panjang sumbu *major* (*major axis*) dan panjang sumbu *minor* (*minor axis*) setiap objek pada citra paru dapat digunakan untuk menentukan bentuk objek tersebut. Untuk nilai rasio perbandingan antara panjang sumbu *major* dan panjang sumbu *minor* dari objek tersebut yang mendekati 1 dan nilai intensitasnya gelap, maka objek tersebut dapat dicurigai sebagai nodul. Sebaliknya jika nilai rasio perbandingannya jauh lebih besar dari 1 dan/atau memiliki intensitas tinggi, maka objek itu dapat diasumsikan bukan nodul dan langsung dihapus. Gambar 10 contoh nodul dengan bentuk mendekati bulat sehingga rasio perbandingan panjang sumbu *major* dan sumbu *minor* mendekati 1.



Gambar 10. Hasil Ekstraksi Area Nodul dengan Pendekatan Objek Geometri

3.4. Hasil Perhitungan Luas Area Nodul

Setelah area nodul pada setiap irisan terdeteksi, selanjutnya dapat dihitung luas area riil dari nodul pada paru pasien. Penghitungan luas riil setiap nodul dapat dilakukan melalui perkalian antar jumlah piksel pembentuk area nodul dan luas per piksel dalam mm^2 . *Area Value* adalah jumlah piksel pembentuk area nodul, $X_{thickness}$ dan $Y_{thickness}$ masing-masing adalah jarak antara dua sampel akuisisi data arah X dan arah Y. Nilai dari $X_{thickness}$ dan $Y_{thickness}$ selalu disertakan dalam file citra CT scan, sehingga nilai-nilai tersebut dapat langsung diperoleh secara otomatis saat membaca file citra tersebut. Berikut ini diberikan hasil perhitungan luas nodul untuk masing-masing irisan gambar 11a dan 11b.



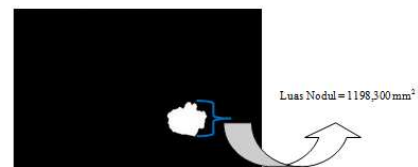
Gambar 11. Sampel Citra CT Scan (Sumber : RSCM, 2011) (a) Kasus Nodul Paru Tidak Menempel (b) Kasus Nodul Paru Menempel Dengan Bagian Lain Dalam Paru

Untuk Gambar 11a :

$$\begin{aligned} X_{thickness} &= 0,7109 \text{ mm} \\ Y_{thickness} &= 0,7109 \text{ mm} \\ \text{Area Value} &= 2373 \end{aligned}$$

Maka :

$$\begin{aligned} \text{Luas Nodul per Irisan} &= 2373 \times (0,7109 \text{ mm} \times 0,7109 \text{ mm}) \\ &= 2373 \times 0,505 \text{ mm}^2 \\ &= 1198,300 \text{ mm}^2 \end{aligned}$$



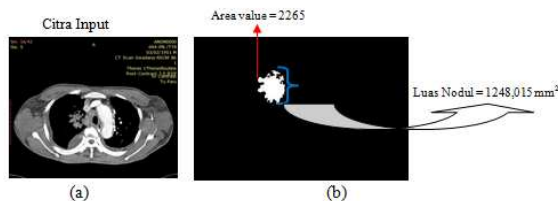
Gambar 12. Hasil Perhitungan Luas Area Nodul

Untuk gambar 11b :

$$\begin{aligned} X_{thickness} &= 0.7422 \text{ mm} \\ Y_{thickness} &= 0.7422 \text{ mm} \\ \text{Area Value} &= 2265 \end{aligned}$$

Maka :

$$\begin{aligned} \text{Luas Nodul per Irisan} &= 2265 \times (0,7422 \text{ mm} \times 0,7422 \text{ mm}) \\ &= 2265 \times 0,551 \text{ mm}^2 \\ &= 1248,015 \text{ mm}^2 \end{aligned}$$



Gambar 13. Nilai Area

- (a). Citra Asli Dengan Kasus Nodul Menempel
- (b) Nodul Yang Terekstraksi Dari Citra Asli Dengan Luas Nodul

Tabel 1. memperlihatkan hasil ekstraksi nodul yang terdeteksi pada citra irisan yang terdeteksi. kolom kedua ditampilkan citra asli dimana nodul teridentifikasi, kolom ketiga memperlihatkan nodul-nodul yang terekstraksi secara otomatis dari citra pada kolom kedua, kolom ketiga menampilkan hasil perhitungan luas nodul yang terdeteksi secara semi otomatis [1] dan kolom keempat menampilkan hasil penghitungan luas masing-masing nodul yang terdeteksi pada kolom kedua secara otomatis dengan perhitungan luas berdasarkan nilai area.

Tabel 1. Hasil Ekstraksi Area Nodul Dengan Pendekatan Bentuk Geometri Objek Dan Perhitungan Luasnya

Irisan	Citra Asli	Citra Hasil Pendekatan Objek Geometri	Luas Nodul Semi Otomatis (mm ²)	Luas Nodul Otomatis (mm ²)
1			120,135	111,183
2			370,370	348,206
3			515,745	482,131
4			710,264	665,584
5			862,430	806,585

9. Kesimpulan dan Saran

Metode dan algoritma yang telah berhasil dikembangkan dapat secara otomatis mendeteksi dan mengekstraksi nodul kanker pada setiap irisan citra paru CT scan. Algoritma ini dapat membedakan nodul kanker dari objek-objek lainnya dalam paru

berdasarkan pada nilai intensitas dan bentuk geometri. Perhitungan luas nodul kanker pada setiap irisan citra 2D yang terekstraksi dapat dilakukan secara otomatis. Perhitungan ini dilakukan dengan menggunakan informasi luas per satuan piksel yang ada pada setiap citra CT scan paru.

Meskipun citra uji yang digunakan memiliki ukuran ketebalan irisan yang bervariasi, algoritma yang dikembangkan dapat berhasil dengan baik mendeteksi, mengekstraksi dan menghitung volume nodul pada paru secara otomatis. Namun demikian tetap perlu diujicobakan dengan citra CT scan lain dengan kasus nodul yang bervariasi terutama pada kasus-kasus kanker paru dengan nodul yang sulit terdeteksi melalui alat pencitraan. Penelitian lanjutan dapat dilakukan dengan menambahkan pengetahuan pakar (dokter spesialis radiologi) terutama dalam interpretasi cara membaca dan mendiagnosis kanker paru dari suatu citra CT scan paru.

10. Daftar Pustaka

- [1]. Abdullah Arman Adel, 2009, Ketepatan Diagnosis Kanker Paru Dengan High Resolution Computed Tomography Berdasarkan Sistem Skoring Dibandingkan Dengan Pemeriksaan Patologi Anatomi, Disertasi, Fakultas Kedokteran, Program Doktor Ilmu Kedokteran, Universitas Indonesia
- [2]. Djodibroto Darmanto, 2007, Respirologi (Respiratory Medicine), Buku Kedokteran EGC, Cetakan I, ISBN 978-979-448-980-2
- [3]. Gonzalez, Rafael .C, Woods Richard E, Eddins Steven L, 2009, Digital Image Processing, Prentice-Hall.
- [4]. Nawa, T. Nakagawa, Kusano S, Kawasaki Y, Sugawara Y, Nakata H, 2002, Lung Cancer Screening Using Low-Dose Spiral CT: Results Of Baseline And 1-Year Follow-Up Studies, Chest, Vol. 122, N.V1, Pp. 15-20.
- [5]. Rumah Sakit Cipto Mangunkusumo (RSCM), 2011, Departemen Radiologi Fakultas Kedokteran Universitas Indonesia (FKUI)
- [6]. Saveliev Peter, 2011, Measuring objects, Computer Vision & Math contains: mathematics courses, covers: image analysis and data analysis, provides: image analysis software article, Available From : <http://inperc.com/>